

## PRACE KAZUISTYCZNE • CASE REPORTS

Rodzinne występowanie choroby Bourneville'a-Pringle'a  
– opis przypadku

## Familial Bourneville-Pringle disease – a case report

JOANNA KWIATKOWSKA<sup>1, A-F</sup>, JANINA ALESZEWICZ-BARANOWSKA<sup>1, A, F</sup>,  
WANDA KOMOROWSKA<sup>2, B, F</sup>, JANUSZ SIEBERT<sup>2, D</sup>

<sup>1</sup> Klinika Kardiologii Dziecięcej i Wad Wrodzonych Serca Akademii Medycznej w Gdańsku  
Kierownik: prof. dr hab. med. Jan Ereciński

<sup>2</sup> Międzyuczelniane Uniwersyteckie Centrum Kardiologii, Katedra Medycyny Rodzinnej  
Akademii Medycznej w Gdańsku  
Kierownik: prof. dr hab. med. Janusz Siebert

**A** – przygotowanie projektu badania, **B** – zbieranie danych, **C** – analiza statystyczna, **D** – interpretacja danych,  
**E** – przygotowanie maszynopisu, **F** – opracowanie piśmiennictwa, **G** – pozyskanie funduszy

**Streszczenie** **Wstęp.** Stwardnienie guzowate (choroba Bourneville'a-Pringle'a) to wielonarządowa choroba uwarunkowana genetycznie, należąca do grupy fakomatoz. Obecnie częstość występowania stwardnienia guzowatego (TSC) ocenia się na od 1:6000 do 1:20 000. Występowanie rodzinne stwierdza się w około 20–30% przypadków (dziedziczenie autosomalne dominujące).

**Opis przypadku.** Przedstawiamy rodzinę, w której u dwojga rodzeństwa rozpoznano chorobę Bourneville'a-Pringle'a. U matki dzieci stwierdza się zmiany guzkowate w okolicy nosa i fałdów nosowo-policzkowych, a ojciec leczony jest z powodu padaczki od 10. roku życia.

**Wnioski.** Zmienność obrazu klinicznego w tej jednostce chorobowej jest bardzo duża, nawet w obrębie jednej rodziny. Wielonarządowy charakter zaburzenia istotnie wpływa na jakość życia i śmiertelność. Obecnie pacjenci nierzadko dożywają późnej starości.

**Słowa kluczowe:** stwardnienie guzowate, rodzinne występowanie, choroby genetyczne

**Summary** **Background.** Tuberous sclerosis (Bourneville-Pringle disease) is a genetic disorder that affect multiple organs. The estimated prevalence is about 1:6000 to 1:20 000. Well conducted studies estimate that about 20–30% of cases are familial with an autosomal dominant pattern of inheritance.

**Case report.** The authors report a family where two siblings suffered from Bourneville-Pringle disease. Mother of the children had multiple skin lesions over the nose and the father had been under neurological follow-up because of epilepsy since the age of 10.

**Conclusions.** The clinical picture of the disease varied even in the same family. The multisystem involvement had a huge impact on the life quality and the mortality. Nowadays more and more patients survive till the late age.

**Key words:** tuberous sclerosis, familial occurrence, genetic diseases.

## Wstęp

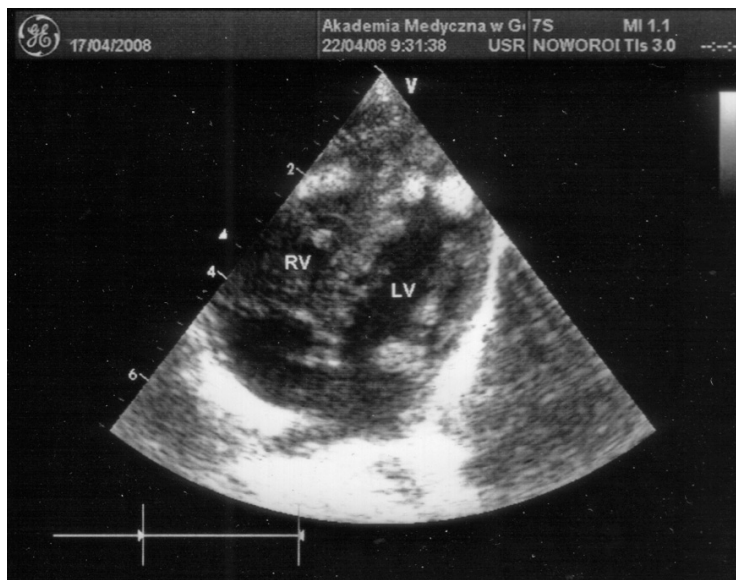
Stwardnienie guzowate (choroba Bourneville'a-Pringle'a) to wielonarządowa choroba uwarunkowana genetycznie, należąca do grupy fakomatoz. Historia badań nad tą jednostką chorobową liczy dopiero około 200 lat. Początkowo uważano, że jest to schorzenie niezwykle rzadkie, obecnie – wraz ze wzrostem wiedzy – liczba rozpoznań wzrasta. Obecnie częstość występowania stwardnienia guzowatego (TSC) ocenia się na od 1:6000 do 1:20 000. Pod koniec XX w. odkryto dwa geny *TSC1* i *TSC2*, kodujące odpowiednio hamartynę i tuberynę, których mutacje są

odpowiedzialne za to schorzenie i dużą zmienność obrazu klinicznego. Występowanie rodzinne stwierdza się w około 20–30% przypadków (dziedziczenie autosomalne dominujące).

## Opis przypadku

Przedstawiamy rodzinę, w której u dwojga rodzeństwa rozpoznano chorobę Bourneville'a-Pringle'a.

Noworodek płci męskiej (proband) z CIII P III waga ur. 3,1 kg Apgar 10 punktów został przyjęty do Kliniki w drugiej dobie życia z powodu wyka-

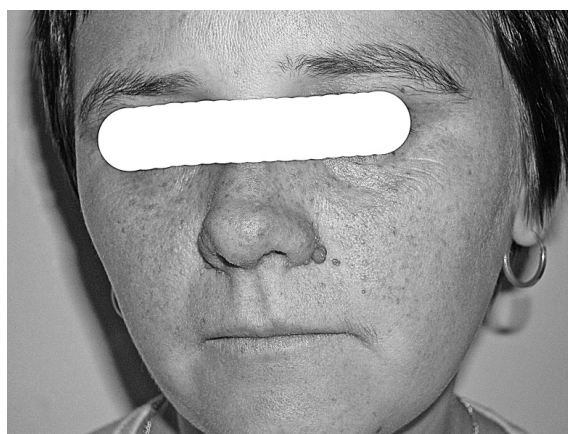


**Rycina 1.** Obraz echokardiograficzny mnogich guzów o charakterze rhabdomyomata w obydwu komorach serca u noworodka

zania w badaniu echokardiograficznym mnogich guzów serca (ryc. 1), z których jeden zawęził drogę odpływu z prawej komory (RVOT), powodując gradient około 40 mm Hg. W badaniu przedmiotowym z odchyień od normy stwierdzano jedynie szmer skurczowy (3/6 wg skali Levine'a) nad sercem. Ze względu na wystąpienie częstoskurczu nadkomorowego w pierwszej dobie hospitalizacji w leczeniu zastosowano  $\beta$ -bloker. W badaniu ultrasonograficznym mózgowia stwierdzono częściową agenezję ciała modzelowatego oraz hipoplazję mózdzku. Dziecko pozostaje pod stałą okresową kontrolą kardiologiczną i neurologiczną.

Najstarsza siostra probanda (CI P I waga ur. 3000 g Apgar 8 punktów) z rozpoznaną chorobą Bourneville'a-Pringle'a w wieku 6 miesięcy, obecnie 8-letnia dziewczynka, ze względu na mnogie guzy serca zawężające drogę wypływu z prawej i lewej komory serca w wieku niemowlęcym została poddana zabiegowi kardiochirurgicznemu. Obecnie w badaniu przedmiotowym stwierdza się opóźnienie rozwoju umysłowego, liczne plamy na skórze koloru kawy z mlekiem, a w badaniu echokardiograficznym nadal obecne są guzy serca (bez znaczenia hemodynamicznego). Dziewczynka leczona jest z powodu padaczki objawowej (napady głównie zgięciowe) oraz pozostaje pod stałą opieką nefrologiczną ze względu na angiomioliopoma w obrazie ultrasonograficznym nerek.

Kolejna siostra probanda (CII P II) nie przejawia objawów związanych ze stwardnieniem guzowatym, a w badaniu echokardiograficznym i ultrasonograficznym nie wykazano odchyień od normy. U matki dzieci stwierdza się zmiany guzowate w okolicy nosa i fałdów nosowo-policzkowych (ryc. 2), ojciec dzieci leczony jest z powodu padaczki od 10. roku życia.



**Rycina 2.** Znamię Pringle'a – naczyniakowłókniki na skórze okolicy nosa

## Podsumowanie

Francuski dermatolog Rayer jako pierwszy opisał stwardnienie guzowate w 1835 r., natomiast francuski neurolog Bourneville miał okazję spotkać się z chorobą, której eponim zawiera jego nazwisko. Nazwa choroby podana przez Bourneville'a pochodzi od greckich słów *tuber* – oznaczających bulwę lub kartofla i *scleros* – znaczący twarde [1]. Zmienność obrazu klinicznego w tej jednostce chorobowej jest bardzo duża, nawet w obrębie jednej rodziny [1, 2]. Wiele objawów pojawia się w miarę rozwoju dziecka, najczęściej jednak przed 5. rokiem życia i są to różnorodne zmiany skórne (twarde guzki rozmieszczone na policzkach i fałdach nosowo-policzkowych, włókniaki płaskie okolicy czołowej, skóra szagrynowa, mnogie znamiona bezbarwne i włókniaki okołopaźnokciowe), objawy neurologiczne (napady padaczkowe, opóźnienie umysłowe, guzy OUN) oraz

różnego typu zmiany guzowato-torbielowe innych narządów (nerki, wątroba, śledziona, płuca, serce, trzustka, kości, siatkówka). Zmiany narządowe mają charakter zaburzeń rozwojowych typu hamartoma, hamartia, hamartoblastoma i innych. Na podłożu niektórych z nich rozwijają się nowotwory złośliwe, zwłaszcza mózgu i nerek. Nierzadka jest poronna postać choroby.

Rozpoznanie TSC stawiane jest na podstawie kryteriów Gomeza i Rocha w modyfikacji Jóźwiaka [1]. Nie ma patognomonicznych dla TSC objawów, co oznacza, że rozpoznanie musi uwzględniać liczne objawy, często nieuchwytnie w niespecjalistycznym badaniu lekarskim. Obecnie nie stawia się rozpoznania na podstawie danych z testów genetycznych ze względu na ich dużą zawodność spowodowaną mnogością polimorfizmów genów *TSC1* i *TSC2* oraz koszty.

U dzieci ze stwardnieniem guzowatym w 25–96% przypadków stwierdza się łagodny nowotwór serca – *rhabdomyoma* (mięśniak prążkowanokomórkowy), którego częstość występowania zależy od wieku; może zostać wykryty już

w badaniu prenatalnym. Według danych z literatury [1] w ponad 80% zmiany występują do 2. roku życia, w około 20% w wieku od 2 do 5 lat i od 5 do 9 lat, częstość występowania guzów serca wzrasta do ponad 40% w wieku 9–14 lat i do 75% w wieku 14–18 lat. Mniejsza częstość występowania tego typu guzów serca u dorosłych niż u niemowląt i dzieci sugeruje, że guzy te mogą ulegać involucji wraz z wiekiem.

Leczenie chorych ze stwardnieniem guzowatym jest objawowe i polega na chirurgicznym usuwaniu guzów złośliwych lub o istotnym znaczeniu hemodynamicznym. Zaleca się również usuwanie zmian skórnych (laseroterapia) na twarzy, które wywierają negatywny wpływ na psychikę dziecka. Leczenie padaczki jest szczególnie trudne ze względu na fakt, że wiele leków przeciwpadaczkowych jest nieskutecznych. Rokowanie u chorych z TSC zależy od ciężkości choroby i czasu ustalenia rozpoznania. Wielonarządowy charakter zaburzenia istotnie wpływa na jakość życia i śmiertelność. Obecnie pacjenci nierzadko dożywają późnej starości.

## Piśmiennictwo

- Schwarz RA, Fernandez G, Kotulska K, Jóźwiak S. Tuberous sclerosis complex: advances in diagnosis, genetics, and management. *J Am Acad Dermatol* 2007; 57 (2): 189–202.
- Arora V, Nijjar IS, Singh J, Sandhan PS. *Tuberculosis Sclerosis* – a multi system disease. *Indian J Pediatr* 2008; 75 (1): 77–79.

Adres do korespondencji:

Lek. med. Wanda Komorowska-Szczepańska  
Katedra Medycyny Rodzinnej AM  
80-211 Gdańsk  
ul. Dębinki 2  
Tel.: (058) 349-15-75  
Tel. kom.: 0604 772-964  
Fax: (058) 349-15-76  
E-mail: wkomorowska@amg.gda.pl

Praca wpłynęła do Redakcji: 16.06.2008 r.

Po recenzji: 4.07.2008 r.

Zaakceptowano do druku: 14.07.2008 r.

